

ARTIKEL PENELITIAN

EFEK EKSTRAK ETANOL CACING TANAH (PHERETIMA ASPERGILLUM) TERHADAP PENINGKATAN DENSITAS SERABUT SARAF PADA PERAWATAN ULKUS DIABETIK DERAJAT II TIKUS WISTAR***THE EFFECTS OF EARTHWORMS' (PHERETIMA ASPERGILLUM) ETHANOL EXTRACT TOWARD THE IMPROVEMENT OF NERVE FIBERS DENSITY IN DIABETIC ULCERS CARE DEGREE II OF RATS WISTAR***

Heri Kristianto*, Ni Putu Jeny Mardiaty*

*Program Studi Ilmu Keperawatan Fakultas Kedokteran Universitas Brawijaya, Malang, Indonesia

pISSN : 2407-6724 • eISSN : 2442-5001 • <http://dx.doi.org/10.21776/ub.mnj.2017.003.02.3> • MNJ.2017;3(2):61-72

• Received 7 April 2017 • Reviewed 21 June 2017 • Accepted 3 July 2017

ABSTRAK

Latar belakang. Ulkus diabetik merupakan komplikasi kronik diabetes melitus yang menyebabkan terjadinya infeksi dan amputasi tungkai bawah. Cacing tanah (*Pheretima aspergillum*) memiliki komponen bioaktif IGF-1 (*insulin like growth factor 1*) yang meningkatkan proliferasi, kelangsungan hidup, dan migrasi sel Schwann menuju distal saraf yang mengalami injuri untuk pertumbuhan akson.

Tujuan. Mengetahui pengaruh ekstrak cacing tanah terhadap peningkatan densitas serabut saraf pada tikus yang diinduksi ulkus diabetik derajat II.

Metode. Penelitian ini *true experimental posttest only controlled group*. Sampel dibagi ke dalam lima kelompok: Normal Salin sebagai kontrol negatif, Hidrogel sebagai kontrol positif, dan tiga kelompok perlakuan mendapat ekstrak cacing tanah secara topikal, oral, dan topikal-oral. Pola serabut saraf terhubung pada folikel rambut diidentifikasi menggunakan pemulasan impregnasi perak.

Hasil. Kelompok perlakuan yang mendapatkan ekstrak cacing tanah secara bermakna memiliki densitas serabut saraf lebih tinggi dibandingkan dengan kelompok kontrol ($p=0.000$). Pemberian ekstrak cacing tanah secara topikal memiliki efek optimal terhadap peningkatan densitas serabut saraf.

Simpulan. Ekstrak cacing tanah meningkatkan regenerasi saraf perifer pada tikus model diabetik.

Kata kunci: Ulkus diabetik, cacing tanah (*Pheretima aspergillum*), densitas serabut saraf

ABSTRACT

Background. Diabetic ulcer is a chronic complication of diabetes mellitus which lead to infection and lower extremity amputation. Earthworm (*Pheretima aspergillum*) has bioactive substance of IGF-1 (*insulin like growth factor 1*) to promote Schwann cell proliferation, survival, and migration into the distal end in the injured nerve area to support axonal re-growth.

Objective. To investigate the effect of earthworm extract (*Pheretima aspergillum*) on the enhancement of nervous fibers density in rats induced diabetic ulcer stage II.

Methods. This study applied a true-experimental posttest only controlled group design. Samples were divided into five groups: Normal Saline as a negative control group, Hydrogel as a positive control group, and the three treatment groups received earthworm extract via topical, oral, and topical-oral. The patterns of nervous fibers connecting to hair follicles were identified using silver impregnation stain.

Results. The result shows the groups receiving earthworm extract have significantly higher nervous fibers density compared to the control groups ($p=0.000$). The administered of earthworm extract via topical has an optimal effect on improving nervous fibers density.

Conclusion. Earthworm extract promote regeneration of peripheral nerve in rats model of diabetic.

Keywords: Diabetic ulcer, earthworm (*Pheretima aspergillum*), nervous fibers density

Korespondensi: jeny_ghea@yahoo.com

PENDAHULUAN

Diabetes melitus (DM) merupakan suatu penyakit metabolik yang ditandai dengan hiperglikemia akibat gangguan sekresi insulin atau kerja insulin atau keduanya.¹ Indonesia menempati urutan ke-4 di dunia setelah India, China dan Amerika Serikat dengan jumlah penderita DM sebesar 8,4 juta jiwa pada tahun 2000 dan diperkirakan akan terus meningkat hingga 21,3 juta jiwa pada tahun 2030.² Kondisi DM menyebabkan berbagai komplikasi kronik seperti retinopati (8,1%-41,5%), nefropati (6,7% -46,3%), dan neuropati (21,9%-60%).³

Neuropati perifer dan iskemia merupakan penyebab utama timbulnya ulkus diabetik.⁴ Iskemia jaringan, infeksi bakteri, trauma berkelanjutan, dan perawatan tidak adekuat pada ulkus diabetik dapat menyebabkan gangren atau kematian jaringan. Angka kejadian gangren mencapai 0,6%-69% dengan biaya perawatan yang sangat tinggi.⁵ Komplikasi ulkus diabetik dan gangren pada ekstremitas bawah dapat berakhir pada amputasi. Sebanyak 67% dari semua tindakan amputasi disebabkan oleh DM⁶. Komplikasi ulkus diabetik dapat menimbulkan dampak luas bagi kualitas hidup pasien baik secara fisik maupun psikologis.⁷

Kondisi hiperglikemia pada DM meningkatkan akumulasi sorbitol dan fruktosa. Hal ini menyebabkan penurunan sintesis mioinositol sel saraf yang dibutuhkan untuk konduksi normal neuron dan penurunan *nicotinamide adenine dinucleotide phosphate* yang dibutuhkan untuk proses detoksifikasi *reactive oxygen species* (ROS) serta proses sintesis vasodilator *nitric oxide*. Kondisi ini menimbulkan peningkatan stress oksidatif pada sel saraf dan vasokonstriksi yang menimbulkan iskemia sehingga meningkatkan injuri dan kematian sel saraf.⁴

Kemampuan regenerasi serabut saraf merupakan hasil dari proliferasi, kelangsungan hidup, dan migrasi sel Schwann yang mendukung pertumbuhan akson.^{9,10} Regenerasi serabut saraf pada kondisi DM berbeda dengan kondisi normal. Pada kondisi DM terjadi mekanisme stress oksidatif yang menyebabkan kerusakan faktor neurotropin dan ekspresi gen.¹¹ Penderita DM memiliki karakteristik penurunan dan gangguan produksi faktor pertumbuhan seperti IGF-1 (*insulin like growth factor 1*).¹² IGF-1 merupakan hormon polipeptida yang disintesis oleh sel Schwann yang

berproliferasi dan memiliki fungsi mayor pada siklus sel yaitu menginduksi fase G₁ (*Growth 1*) dan fase S (*Synthesis*).⁹ Pada kondisi DM, IGF-1 memiliki peran penting dalam menjaga homeostasis glukosa darah dan metabolisme protein.¹³

Ulkus diabetik derajat II dikarakteristikkan dengan ulkus dalam, penetrasi dari lapisan subkutan hingga tendon atau kapsul persendian tanpa abses atau osteomielitis.⁸ Ada tidaknya infeksi dan/atau iskemia, penggunaan alas kaki, bebas dari penekanan, dan kontrol glikemik secara keseluruhan dapat mempengaruhi proses penyembuhan ulkus.⁴⁴

Terapi perawatan ulkus diabetik saat ini menggunakan teknik balutan modern untuk menjaga kelembapan pada luka (*moist wound care*). Mekanisme kondisi lembab ini membantu proses penyembuhan luka melalui jalur fibrinolisis, angiogenesis, pembentukan faktor pertumbuhan, dan stimulasi sel secara aktif.¹⁴ Terapi perawatan ulkus diabetik yang adekuat diharapkan dapat mempercepat proses penyembuhan luka dan mampu menghambat kelanjutan proses perifer neuropati secara optimal, akan tetapi sampai saat ini belum ditemukan terapi perawatan ulkus diabetik dengan kriteria demikian.

Pheretima aspergillum merupakan salah satu spesies cacing tanah yang berpotensi dikembangkan dalam penelitian herbal. *Pheretima aspergillum* memiliki komponen bioaktif yaitu polifenol (sebagai antiinflamasi dan anti-oksidan) dan G-90 glikolipoprotein (sebagai stimulan proliferasi, antimikroba dan fibrinolisis) yang terdiri dari *insulin like growth factor 1* (IGF-1), *immunoglobulin like growth factor* (IgGF), *epidermal growth factor* (EGF) dan *serine protease*.⁹ Penelitian terdahulu menunjukkan bahwa ekstrak etanol cacing tanah (*Pheretima aspergillum*) dapat meningkatkan proliferasi, kelangsungan hidup, dan migrasi sel Schwann pada injuri saraf *sciatic*.^{9,10,43}

Berdasarkan pemaparan di atas, maka diperlukan penelitian lanjut untuk mengamati apakah ekstrak cacing tanah (*Pheretima aspergillum*) dapat meningkatkan regenerasi serabut saraf jaringan kulit pada ulkus diabetik, sehingga dapat diketahui bahwa ekstrak cacing tanah (*Pheretima aspergillum*) merupakan agen yang potensial untuk menghambat kelanjutan proses perifer neuropati pada kondisi DM. Penelitian ini bertujuan untuk mengetahui pengaruh perawatan ekstrak etanol

cacing tanah (*Pheretima aspergillum*) terhadap peningkatan densitas serabut saraf pada tikus Wistar yang diinduksi ulkus diabetik derajat II.

METODE PENELITIAN

Desain Penelitian. Penelitian ini merupakan penelitian kuantitatif secara *true experimental in vivo* dengan *post test only controlled group design*. Rancangan penelitian ini menggunakan 3 kelompok perlakuan dan 2 kelompok kontrol.

Kelompok A: Kontrol Negatif (tikus DM diberi perawatan ulkus diabetik dengan Normal Salin).

Kelompok B: Kontrol Positif (tikus DM diberi standar perawatan ulkus diabetik pada *setting* klinik dengan Hidrogel: Duoderm *Hydroactive Gel*[®]).

Kelompok C: Perlakuan 1 (tikus DM diberi perawatan ulkus diabetik dengan ekstrak cacing tanah secara Topikal konsentrasi 100 µg/ml).

Kelompok D: Perlakuan 2 (tikus DM diberi perawatan ulkus diabetik dengan ekstrak cacing tanah secara Oral dosis 100 mg/kgBB).

Kelompok E: Perlakuan 3 (tikus DM diberi perawatan ulkus diabetik dengan ekstrak cacing tanah secara Topikal-Oral konsentrasi 100 µg/ml dan dosis 100 mg/kgBB).

Variabel Penelitian. Variabel *dependent* penelitian adalah peningkatan densitas serabut saraf secara histologi pada ulkus diabetik derajat II, sedangkan variabel *independent* penelitian adalah pemberian ekstrak cacing tanah secara Topikal, Oral, dan Topikal-Oral

Sampel. Sampel pada penelitian ini adalah tikus *Rattus norvegicus* galur Wistar, usia 8-10 minggu, berat badan 150-200 gram. Satu tikus coba ditempatkan pada satu kandang untuk menghindari perkuliahan antar hewan coba dan menimbulkan luka baru. Tikus mendapat akses makan dan minum *ad libitum*.^{15,18}

Lokasi dan Waktu Penelitian. Penelitian dilaksanakan di Laboratorium Fisiologi Fakultas Kedokteran Universitas Brawijaya Malang pada tanggal 1 April - 30 Juli 2013.

Induksi Diabetes Melitus (DM). Induksi DM dilakukan dengan injeksi STZ (*streptozotocin*) dosis tunggal 45 mg/kgBB intraperitoneal dengan pelarut buffer sodium sitrat 0,1 M pH 4,5 (*freshly prepared*).¹⁶ Setiap 1 ml larutan buffer mengandung

10 mg STZ.¹⁷ Tikus coba sebelumnya telah dipuaskan selama 6-8 jam dan ditimbang berat badannya.¹⁸ Sebelum dilakukan induksi, tikus coba diukur kadar glukosa darah puasa untuk mengkonfirmasi kondisi normoglikemia (euglikemia). Tiga hari setelah injeksi STZ, kadar glukosa darah sewaktu diukur melalui vena ekor dengan menggunakan gluco-meter NESCO[®] Multicheck untuk mengkonfirmasi kondisi hiperglikemia. Tikus dengan kadar glukosa darah sewaktu >200 mg/dL atau kadar glukosa darah puasa >150 mg/dL dinyatakan sebagai diabetik.^{16,17}

Induksi Ulkus Diabetik Derajat II. Pada hari induksi luka (disebut hari ke-0), masing-masing tikus coba dianestesi dengan injeksi *ketamine hydrochloride* 25 mg/kg.¹⁸ Induksi ulkus diabetik derajat II pada penelitian ini menggunakan eksisi seluruh lapisan kulit (*full thickness*) hing-ga lapisan subkutan pada kulit berukuran standar 15x15 mm².¹⁹ Hipodermis atau lapisan subkutan terdiri atas jaringan ikat longgar yang mengikat kulit secara longgar pada organ-organ dibawahnya yang memungkinkan kulit bergeser diatasnya. Lapisan subkutan sering mengandung sel-sel lemak yang jumlahnya bervariasi sesuai daerah tubuh.²⁰ Area yang diinduksi yaitu bagian punggung (*dorsal skin*). Setelah di-lakukan eksisi, luka dibersihkan dengan Normal Salin, dikeringkan, dan ditutup dengan kasa steril.

Perawatan Ulkus Diabetik Derajat II. Perawatan ulkus menggunakan metode steril dan tertutup dengan kasa steril. Pada kelompok kontrol negatif, ulkus dikompres dengan kasa yang dibasahi dengan Normal Salin sebanyak 1 cc. Pada kelompok kontrol positif, Hidrogel dioleskan secara merata pada ulkus dengan lidi kapas steril. Pada kelompok perlakuan Topikal, 1 cc ekstrak cacing tanah (konsentrasi 100 µg/ml) diteteskan pada area ulkus dengan spuit tanpa jarum. Pada kelompok perlakuan Oral, 1 cc ekstrak cacing tanah (dosis 100 mg/kgBB) diberikan melalui sonde dengan ulkus dikompres menggunakan kasa yang dibasahi Normal Salin sebanyak 1 cc. Pada kelompok perlakuan Topikal-Oral, 1 cc ekstrak cacing tanah (konsentrasi 100 µg/ml) diteteskan pada area ulkus menggunakan spuit tanpa jarum dan 1 cc ekstrak cacing tanah (dosis 100 mg/kgBB) diberikan melalui sonde. Perawatan luka dalam penelitian ini dilakukan setiap hari sekali selama 21 hari.

Pembuatan Preparat Jaringan Kulit. Penelitian ini menggunakan pemotongan vertikal dengan ketebalan 10 μm .²² Pada hari ke-22, tikus dieutanasia dengan inhalasi kloroform lalu sediaan histologi diambil dengan cara melakukan penggungtingan pada jaringan kulit yang luka sebesar 4 cm^2 . Jaringan yang diambil direndam dalam larutan fiksatif formalin 10% selama 24 jam.²³ Pembuatan sediaan jaringan dilakukan di Laboratorium Patologi Anatomi Fakultas Kedokteran Universitas Brawijaya Malang.

Pemulasan Jaringan. Pemulasan preparat jaringan kulit dilakukan dengan impregnasi perak (*silver impregnation*).²⁴ Reagen pada *silver staining kit* meliputi: *potassium permanganate, acid activation buffer, oxalic acid, iron ammonium sulphate, ammoniacal buffer, formic aldehyde buffer*, dan *sodium thiosulphate*.²⁵ Slide jaringan kulit yang telah dipulas selanjutnya akan dilakukan pengamatan pada mikroskop Olympus seri XC10, kemudian dikonversi ke dalam *software OlyVIA viewer for histological examination (version 3.3.7.669.0)* untuk dianalisis densitas/kepadatan serabut sarafnya.

Validasi Sampel Cacing Tanah. Validasi sampel cacing tanah spesies *Pheretima aspergillum* dilakukan di Laboratorium Ekologi Fakultas Matematika dan Ilmu Pengetahuan Alam Universitas Brawijaya Malang. Proses validasi berdasarkan pada ciri morfologi meliputi ukuran tubuh, warna tubuh, jumlah segmen tubuh, dan letak klitelum pada segmen tubuh.

Ekstraksi Cacing Tanah. Cacing tanah dikeringkan dan dihaluskan. Metode ekstraksi dengan metode maserasi menggunakan pelarut etanol 70%, dengan perbandingan (1:3) yaitu 1 kilogram bahan dalam 3 liter pelarut. Evaporasi dilakukan pada suhu rendah (40°C). Ekstrak cacing tanah (*Pheretima aspergillum*) kemudian diencerkan dengan aquades¹⁰. Proses ekstraksi maserasi 500 gram cacing tanah menghasilkan ekstrak etanol cacing tanah berbentuk pasta sebanyak 36 gram. Proses ekstraksi mengikuti standardisasi Laboratorium Teknik Kimia Politeknik Malang.

Pengenceran Ekstrak Cacing Tanah. Ekstrak cacing tanah diencerkan menggunakan rumus

$$M1 \times V1 = M2 \times V2$$

Keterangan:

- M1 : Konsentrasi sebelum pengenceran
- V1 : Volume sebelum pengenceran
- M2 : Konsentrasi sesudah pengenceran
- V2 : Volume sesudah pengenceran

Konsentrasi awal sebelum pengenceran untuk Topikal adalah 1000 $\mu\text{g/ml}$ sedangkan untuk oral adalah 1000 mg/ml sehingga didapatkan jumlah larutan untuk topikal dan oral: 0,1 ml larutan *add* 1 ml aquades. Pada perhitungan dosis 100 mg/kgBB terlebih dahulu dihitung dengan konsentrasi 100 mg/ml oleh karena pemberian ekstrak dilakukan dengan sonde berukuran 1 ml, selanjutnya ekstrak diberikan sesuai dengan berat badan tikus coba.

Identifikasi Densitas Serabut Saraf. Kepada-tan serabut saraf diamati secara histologi untuk menghitung jumlah total serabut saraf yang terhubung dengan folikel rambut pada bagian dermis jaringan kulit. Migrasi serabut saraf terutama diamati disekitar folikel rambut dengan folikel sebagai target aktif bagi sel saraf.²⁶ Pada pemulasan dengan impregnasi perak, serabut saraf (*nervous fibers*) berwarna hitam. Hal ini disebabkan ikatan dengan *silver salts* dan reduksi *metallic silver* memberikan warna hitam tipikal.²⁵ Penghitungan densitas serabut saraf dilakukan dengan menggunakan mikroskop Olympus dengan perbesaran 200x (skala bar 20 μm), setiap sediaan diperiksa pada lapang pandang 10 area dan dianalisis dengan *software OlyVIA*.

Analisis Statistik. Data yang diperoleh dari hasil penelitian selanjutnya dianalisis secara statistik dengan SPSS 18 *for windows*. Metode analisis data menggunakan uji normalitas data dengan uji *Kolmogorov-Smirnov* atau uji *Shapiro-Wilk* ($p > 0.05$), uji homogenitas menggunakan uji *Levene Statistic* ($p > 0.05$), uji *One Way ANOVA* ($p < 0.05$) untuk mengetahui perbedaan yang signifikan antar kelompok coba, dan uji Perbandingan Berganda (*Post Hoc Tukey HSD*) untuk mengetahui kelompok perla-kuan mana yang paling signifikan diantara kelompok coba.²¹ Pengumpulan data dilakukan dengan teknik *single blind* untuk meningkatkan obyektifitas penelitian, yaitu peneliti melakukan perhitungan densitas/kepadatan serabut saraf dengan tidak memperhatikan jenis intervensi yang telah diberikan pada setiap tikus coba.

HASIL PENELITIAN

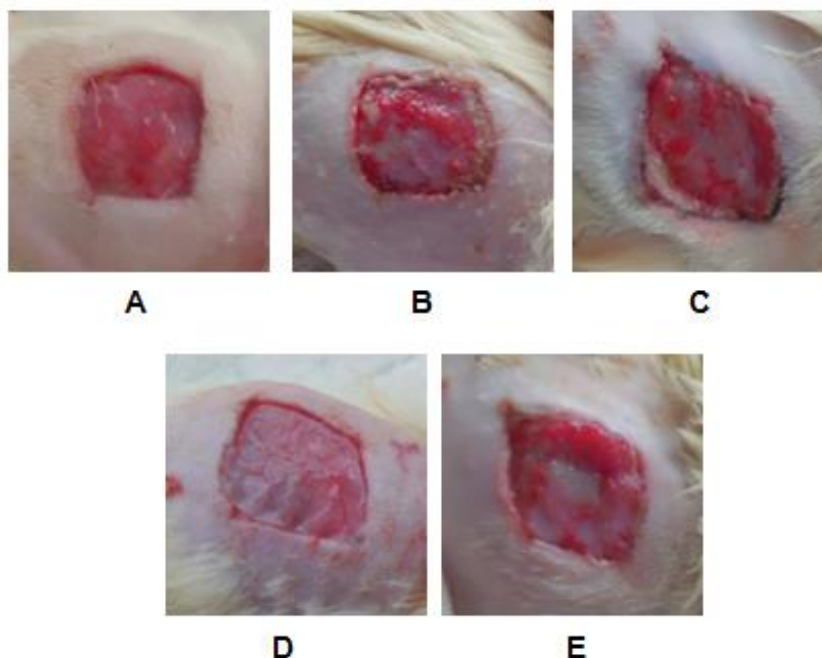
Hasil Induksi DM. Perhitungan rerata (*mean*) dan standar deviasi (SD) berat badan tikus pre-induksi, kadar glukosa darah puasa pre-induksi, dan kadar glukosa darah sewaktu post induksi pada semua kelompok coba disajikan pada tabel 1. Uji normalitas dan homogenitas hasil induksi DM menghasilkan nilai signifikansi $p > 0.05$ pada semua kelompok coba, sehingga data terdistribusi normal dan homogen.

Hasil Induksi Ulkus Diabetik Derajat II. Pengamatan ulkus diabetik secara makroskopis dilakukan pada hari ke-0 dan hari ke-22 menggunakan *digital camera* Canon Exilim 14 Mpixel dengan jarak pengambilan gambar 15 cm dari area luka. Hasil induksi ulkus diabetik selanjutnya dilakukan penghitungan luas luka hari ke-0 dengan *software* AutoCAD 2009. Uji normalitas dan homogenitas menunjukkan *p value* > 0.05 , sehingga luas luka hari ke-0 pada semua kelompok coba terdistribusi normal dan memiliki varian data yang homogen. Pengamatan ulkus diabetik pada hari ke-0 dan hari ke-22 disajikan pada gambar 1 dan gambar 2.

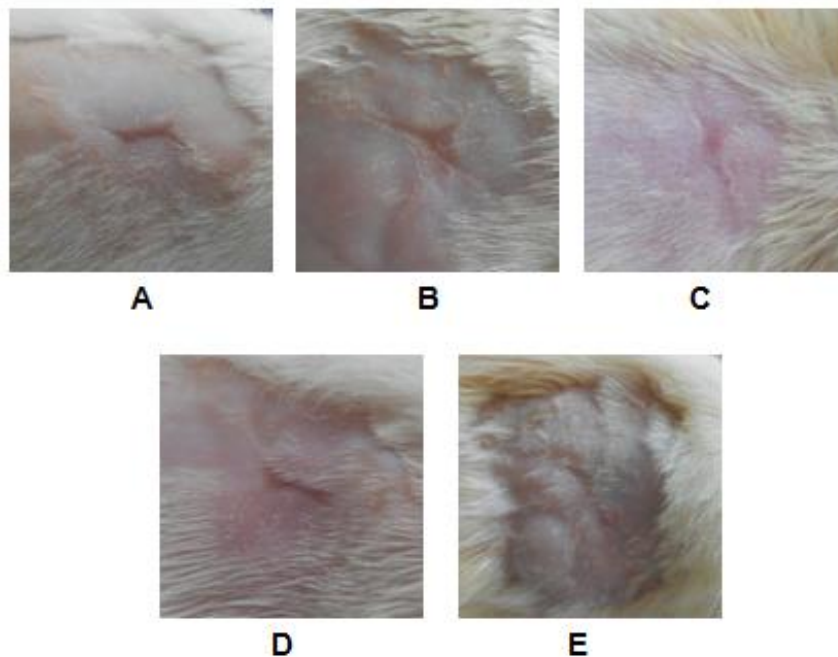
Tabel 1. Hasil Rerata dan Standar Deviasi (*Mean ± SD*) Hasil Induksi DM Pada Semua Kelompok Coba

Kelompok Coba	BB (gram)	Pre-Induksi	GDP Pre-Induksi (mg/dL)	GDS Post-Induksi (mg/dL)
Normal Salin	183,40 ± 17,98	±	98,20 ± 11,84	374,20 ± 57,11
Hidrogel	189,60 ± 15,84	±	99,20 ± 16,72	347,60 ± 25,23
Topikal	178,60 ± 16,09	±	81,60 ± 11,63	343,40 ± 67,99
Oral	178,20 ± 20,86	±	89,60 ± 12,20	405,00 ± 71,04
Topikal-Oral	185,00 ± 11,25	±	91,40 ± 16,02	384,40 ± 92,01

Keterangan: BB (berat badan), GDP (glukosa darah puasa), GDS (glukosa darah sewaktu)



Gambar 1. Pengamatan Ulkus Diabetik Derajat II secara Makroskopis pada Hari ke-0. Perawatan ulkus dengan: (A) Normal Salin (B) Hidrogel (C) Ekstrak Topikal (D) Ekstrak Oral (E) Ekstrak Topikal-Oral



Gambar 2. Pengamatan Ulkus Diabetik Derajat II secara Makroskopis pada Hari ke-22. Perawatan ulkus dengan: (A) Normal Salin (B) Hidrogel (C) Ekstrak Topikal (D) Ekstrak Oral (E) Ekstrak Topikal-Oral.

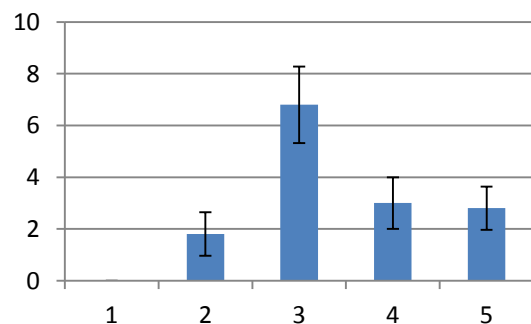
Berikut adalah hasil perhitungan rerata (*mean*) dan standar deviasi luas luka pada hari ke-0:

Tabel 2. Hasil Rerata (*Mean ± SD*) Luas Luka Hari ke-0

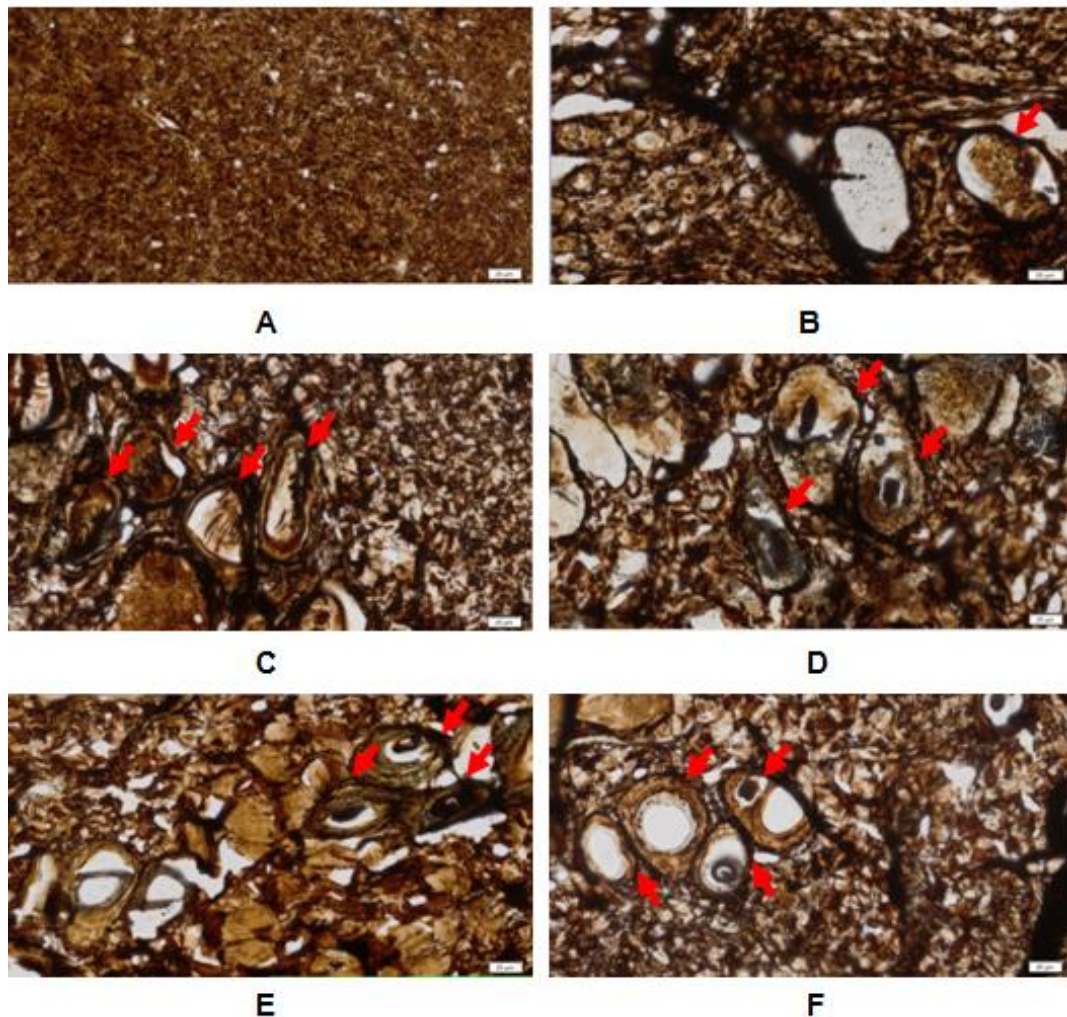
Kelompok Coba	Luas Luka Hari ke-0 (cm ²)
Normal Salin	3,05 ± 0,54
Hidrogel	2,82 ± 0,51
Ekstrak Topikal	2,64 ± 0,32
Ekstrak Oral	2,91 ± 0,50
Ekstrak Topikal-Oral	3,03 ± 0,74

Hasil Densitas Serabut Saraf. Euthanasia seluruh tikus coba dilakukan pada hari ke-22 untuk proses pengambilan jaringan kulit. Jaringan kulit yang diambil terdiri dari jaringan kulit yang masih terdapat ulkus dan sebagian jaringan kulit sehat di sekeliling ulkus untuk memudahkan proses pengamatan secara histologi dan mengetahui batas tepian luka. Gambaran ulkus diabetik yang diamati adalah densitas serabut saraf pada 10 lapang pandang tengah luka pada perbesaran 200x (skala bar 20 µm). Serabut saraf terhubung dengan folikel rambut dan teridentifikasi pada dermis jaringan kulit. Gambaran histologi diperoleh dari hasil *slide*

scanning sediaan histologi dengan mikroskop Olympus yang dikonversikan ke dalam *software* OlyVIA (Gambar 3). Perhitungan rerata dan standar deviasi (*Mean ± SD*) densitas/kepadatan serabut saraf pada semua kelompok coba disajikan pada grafik 1. Hasil menunjukkan rerata densitas serabut saraf paling rendah adalah pada kelompok Normal Salin yaitu tidak ada serabut saraf yang teridentifikasi (0), sedangkan rerata densitas/kepadatan serabut saraf paling tinggi adalah sebanyak 6,80 serabut saraf yang teridentifikasi disekitar folikel rambut yaitu pada kelompok perlakuan Topikal.



Grafik 1. Densitas Serabut Saraf pada 5 Kelompok Coba. Perawatan ulkus dengan: (1) Normal Salin (2) Hidrogel (3) Ekstrak Topikal (4) Ekstrak Oral (5) Ekstrak Topikal-Oral



Gambar 3. Gambaran Histologi Serabut Saraf pada Perwakilan Kelompok Coba pada Hari ke-22. Pengamatan 10 lapang pandang tengah luka lapisan dermis jaringan kulit pada perbesaran 200x (skala bar 20 μm) dengan pemulasan impregnasi perak. Tanda panah merah menunjukkan pola serabut saraf (warna hitam) terhubung dengan folikel rambut pada perawatan ulkus diabetik menggunakan: Normal Salin (Gambar A), Hidrogel (Gambar B), ekstrak Topikal (Gambar C), ekstrak Oral (Gambar D), ekstrak Topikal-Oral (Gambar E), dan pola serabut saraf terhubung dengan folikel rambut pada jaringan kulit sehat disekitar ulkus diabetik sebagai pembanding (Gambar F).

Berdasarkan uji normalitas *Shapiro-Wilk Test* didapatkan $p > 0.05$ sehingga data densitas serabut saraf pada semua kelompok coba terdistribusi normal. Pada uji *Levene Test* didapatkan $p > 0.05$ sehingga data mempunyai ragam yang homogen.

Pada uji statistik *One Way ANOVA* didapatkan nilai signifikansi < 0.05 ($p \text{ value} = 0.000$) yang berarti terdapat perbedaan secara signifikan densitas serabut saraf antara kelompok coba pada semua perlakuan. Selanjutnya, dilakukan uji *Post Hoc Tukey HSD*. Hasil pada tabel *homogenous subset* menunjukkan bahwa kelompok Normal Salin dan kelompok Hidrogel tidak terdapat perbedaan bermakna karena ke-dua kelompok berada pada

kolom subset yang sama (kolom 1), begitu juga dengan kelompok Hidrogel, Topikal-Oral, dan Oral (kolom 2), serta kelompok Topikal (kolom 3). Kelompok Topikal (kolom 3) terdapat perbedaan bermakna karena berada pada kolom subset yang berbeda dengan kelompok Normal Salin dan kelompok Hidrogel (kolom 1) dan kelompok Hidrogel, kelompok Topikal-Oral, dan kelompok Oral (kolom 2). Hasil ini menunjukkan bahwa ekstrak cacing tanah (*Pheretima aspergillum*) yang diberikan secara Topikal memiliki efek paling optimal terhadap peningkatan densitas serabut saraf apabila dibandingkan dengan kelompok lain dalam penelitian ini.

PEMBAHASAN

Densitas serabut saraf pada ulkus diabetik derajat II tikus Wistar yang diberikan Normal Salin secara statistik memiliki nilai rerata \pm SD sebesar 0 ± 0 . Hal ini berarti bahwa tidak terjadi proses regenerasi serabut saraf selama fase penyembuhan luka dan berkembangnya apoptosis neuron dan sel glia penyokong yang menyebabkan kerusakan sistem saraf. Hiperglikemia pada kondisi DM memicu terjadinya stress oksidatif tubuh. Mekanisme injuri ini menyebabkan produksi ROS (*reactive oxygen species*) yang merusak protein dan fungsi gen.^{11,27}

Normal Salin merupakan cairan pembersih luka yang banyak digunakan oleh karena cairan ini bersifat isotonis, tidak mengganggu proses penyembuhan luka, tidak menyebabkan cedera jaringan, tidak menimbulkan reaksi sensitifitas atau alergi, dan tidak mempengaruhi flora bakterial normal pada kulit. Oleh karena Normal Salin tidak mempengaruhi flora bakterial normal pada kulit, maka ini dapat menyebabkan pertumbuhan lebih banyak organisme patogen, sehingga Normal Salin tidak melindungi luka bebas dari mikroorganisme.²⁸ Risiko infeksi sebagai salah satu masalah keperawatan masih belum dapat teratasi dengan optimal jika perawatan ulkus diabetik hanya menggunakan Normal Salin. Cairan Normal Salin tidak memiliki efek antibakteri, sehingga ulkus diabetik yang terjadi masih rentan terhadap infeksi.²⁹ Perawatan ulkus diabetik menggunakan Normal Salin menimbulkan eksudat berlebihan pada luka sehingga menyebabkan granulasi jaringan berkurang dan proses inflamasi berlanjut. Ulkus diabetik dengan proses inflamasi memanjang akan berdampak pada terhambatnya pertumbuhan jaringan baru.³⁰

Densitas serabut saraf pada ulkus diabetik derajat II tikus Wistar yang diberikan Hidrogel secara statistik memiliki nilai rerata \pm SD sebesar $1,80 \pm 0,84$. Hasil ini berarti bahwa pada kelima tikus coba yang diberikan Hidrogel, terjadi proses regenerasi serabut saraf. Densitas serabut saraf pada kelompok perlakuan Hidrogel digunakan sebagai kelompok kontrol positif oleh karena Hidrogel merupakan perawatan standar bagi luka dengan *slough* dan jaringan nekrotik. Luka diabetik dikarakteristikan dengan jumlah eksudat yang bervariasi, adanya edema jaringan, adanya granulasi jaringan, adanya jaringan nekrotik, atau infeksi.^{31,32}

Hidrogel memiliki banyak karakteristik yang diharapkan bagi sebuah balutan yang ideal dimana Hidrogel sesuai untuk membersihkan luka kering, luka dengan *slough*, atau luka dengan jaringan nekrotik dengan melembabkan jaringan yang mati dan meningkatkan autolitik debridemen. Hidrogel tersusun atas polimer hidrofilik yang berbentuk jaringan berikatan silang (contohnya *carboxymethylcellulose* atau *starch*) dan tersusun atas 70%-90% air.^{33,34} Balutan yang berbeda-beda telah digunakan secara topikal untuk memberikan faktor pertumbuhan pada area luka, salah satunya Hidrogel, yaitu untuk menstimulasi *transforming growth factor beta 1* (TGF- β 1).³⁴ TGF- β 1 diketahui terlibat dalam sejumlah proses penyembuhan luka meliputi inflamasi, stimulasi angio-genesis, proliferasi fibroblas, sintesis kolagen, dan pembentukan serta maturasi dari matriks ekstraselular yang baru.³⁵

Penelitian terdahulu menunjukkan bahwa TGF- β 1 menginduksi apoptosis sel Schwann secara *in vitro* dan *in vivo* dengan mengaktifasi fosforilasi c-Jun. Pemberian sel Schwann dengan TGF- β 1 menyebabkan fosforilasi serine 63 dan aktivasi transkripsi *activator protein-1* (AP1) yang menginduksi kematian sel.³⁶ Secara *in vitro* dan *in vivo*, TGF- β berperan sebagai agen apoptosis (*killer*) atau agen proliferasi (*mitogen*). Pada kondisi adanya *neuregulin-1*, TGF- β meningkatkan sintesis DNA pada sel Schwann, sementara pada kondisi hilangnya *neuregulin-1*, TGF- β menginduksi terjadinya apoptosis sel Schwann. Secara *in vivo*, TGF- β berperan sebagai mitogen bagi sel Schwann yang menerima *neuregulin-1* secara cukup dari akson tempat mereka berhubungan, sedangkan bagi sel dengan hubungan aksonal yang kurang, maka akan diapoptosiskan. TGF- β merupakan agen bifungsional yang dapat menyebabkan proliferasi atau apoptosis bergantung pada derajat kontak dengan akson.³⁷ Oleh karena sifat bifungsional tersebut, Hidrogel yang berfungsi menstimulasi ekspresi TGF- β 1 tidak dapat meningkatkan proses proliferasi, kelangsungan hidup, dan migrasi sel Schwann secara optimal untuk mendukung pertumbuhan akson sehingga serabut saraf tidak mampu beregenerasi dan berkurang kepadatannya.

Densitas serabut saraf pada ulkus diabetik derajat II tikus Wistar yang diberikan ekstrak cacing tanah (*Pheretima aspergillum*) secara Topikal, Oral, dan Topikal-Oral secara statistik memiliki nilai rerata \pm

SD sebesar $6,80 \pm 1,48$, $3,00 \pm 1,00$, $2,80 \pm 0,84$. Hasil ini berarti bahwa pada kelima tikus coba yang diberikan ekstrak cacing tanah, terjadi proses regenerasi serabut saraf pada area ulkus. Hasil penelitian ini memberikan fenomena bahwa komponen bioaktif IGF-1 pada *Pheretima aspergillum* dapat meningkatkan proliferasi, kelangsungan hidup, dan migrasi sel Schwann yang mendukung regenerasi serabut saraf tepi pada kondisi diabetik.

Penelitian terdahulu menunjukkan bahwa komponen bioaktif IGF-1 pada cacing tanah (*Pheretima aspergillum*) dapat meningkatkan proliferasi, kelangsungan hidup, dan migrasi sel Schwann melalui jalur *phosphatidylinositol 3-kinase/serine-threonine kinase* (PI3K/Akt) dan *mitogen activated protein kinase* (MAPK) yaitu *extracellular signal-regulated protein kinase* (ERK1/2) dan protein 38 (p38).^{9,10} Aktivasi p38 MAPK berperan penting pada proses degenerasi Waller dan dapat meningkatkan level kalsium, *neuregulin*, dan *fibroblast growth factor 2* (FGF-2).³⁸ Aktivasi PI3K/Akt meningkatkan ekspresi protein anti apoptosis (pBad dan Bcl₂), siklus sel fase G₁ hingga fase S, dan sintesis *protein expression of cell nuclear antigen* (PCNA) yang melindungi sel Schwann dari apoptosis.⁹ Aktivasi jalur-jalur tersebut menyebabkan ketiga kelompok perlakuan yang diberikan ekstrak cacing tanah pada penelitian ini memiliki densitas serabut saraf yang tinggi pada fase proliferasi.

Aktivasi IGF-1 terjadi melalui tipe IGF-1 *reseptor* (IGF-1R). Hal ini menstimulasi fosforilasi *insulin receptor substrate* (IRS), p85, serta PI3K dan aktivasi subunit katalitik p110. Aktivasi tersebut menyebabkan pembentukan *phosphatidylinositol 3,4 phosphate* (PIP2) dan *phosphatidylinositol 3,4,5 phosphate* (PIP3), sehingga terjadi aktivasi Akt. Akt menghambat apoptosis dengan mengaktifkan *BCL-2 anti-gonist of cell death* (BAD) dan menstimulasi sintesis protein dengan mengaktifkan *mammalian target of rapamycin* (mTOR). mTOR mengaktifkan *ribosomal S6 kinase* (S6K) dan *eukaryotic initiation factor 4E binding protein-1* (4EBP-1) sehingga menyebabkan sintesis protein. *Signaling* melalui IGF-1R juga mengaktifkan protein adaptor Shc dan *growth factor receptor bound protein 2* (Grb2) sehingga menyebabkan aktivasi jalur MAPK yang meningkatkan ekspresi gen dan proliferasi sel.³⁹

Kelompok perawatan ulkus diabetik secara Topikal berbeda secara signifikan dengan semua kelompok coba (*p value* = 0.000). Densitas serabut saraf pada kelompok yang diberikan perawatan menggunakan ekstrak cacing tanah secara Topikal ($6,80 \pm 1,48$) lebih tinggi apabila dibandingkan dengan densitas serabut saraf pada kelompok perawatan menggunakan ekstrak cacing tanah secara Oral ($3,00 \pm 1,00$) dan Topikal-Oral ($2,80 \pm 0,84$). Hasil ini menunjukkan bahwa pemberian Topikal paling optimal dalam meningkatkan densitas/kepadatan serabut saraf dibandingkan pemberian secara Oral atau Topikal-Oral. Peran utama IGF-1 adalah efek metabolik yang menyerupai insulin. IGF-1 dapat menstimulasi pertumbuhan jaringan target seperti liver, jaringan adiposa, otot, kartilago, dan fibroblas. IGF-1 meningkatkan produksi protein, proliferasi dan migrasi sel, yang penting bagi proses penyembuhan luka. Aplikasi IGF-1 secara sistemik memiliki efek positif bagi penyembuhan luka. Akan tetapi, hal ini memiliki beberapa efek samping seperti hipoglikemia, perubahan status mental, edema, kelelahan, dan sakit kepala. Dengan demikian, jika aplikasi topikal IGF-1 memiliki efek positif pada penyembuhan luka, maka pemberian secara topikal lebih direkomendasikan dibandingkan dengan pemberian secara oral.³⁹

Ekstrak cacing tanah (*Pheretima aspergillum*) terbukti lebih berpengaruh terhadap peningkatan densitas serabut saraf karena beberapa fungsi, yaitu menghambat perpanjangan masa inflamasi dan meningkatkan aktivitas proliferasi, kelangsungan hidup, dan migrasi sel Schwann. Penghambat perpanjangan masa inflamasi dihasilkan dari aktivitas kandungan polifenol sebagai antiinflamasi dan antioksidan. Aktivitas antihistamin pada cacing tanah mampu menghambat mediator inflamasi dan mempengaruhi sintesis kinin, prostaglandin, bradikinin, dan lisosim.^{40,41} Cacing tanah memiliki efek antioksidan dengan menghambat peroksidasi lipid dan melindungi jaringan kulit dari terbentuknya prooksidan.⁴² Kandungan G-90 glikolipoprotein cacing tanah juga berfungsi sebagai antibakterial yang mampu menghambat pertumbuhan bakteri dan mencegah kontaminasi bakteri.¹⁰ Pemberian ekstrak cacing tanah (*Pheretima aspergillum*) secara Topikal terbukti signifikan mampu meningkatkan densitas/kepadatan serabut saraf pada ulkus diabetik

derajat II tikus Wistar dan berpotensi menghambat kelanjutan proses perifer neuropati.

KETERBATASAN PENELITIAN

Pada penelitian ini, peneliti tidak mengukur respon sensorik untuk mendeteksi perifer neuropati setelah perawatan ulkus diabetik selama 21 hari. Hal ini disebabkan ketidak-tersediaan alat ukur yaitu *biothesiometer* untuk mengkaji ambang persepsi getaran (*vibration perception threshold*). Peneliti melakukan pengkajian neurologis dengan *monofilament*, namun hasilnya tidaklah akurat oleh karena tikus coba bergerak secara aktif sehingga tidak dapat diketahui respon sensorik ketika monofilamen disentuh pada kulit.

IMPLIKASI KEPERAWATAN

Hasil penelitian berupa terbuktinya secara efektif ekstrak etanol cacing tanah (*Pheretima aspergillum*) secara Topikal dalam perawatan ulkus diabetik derajat II dapat di-gunakan sebagai acuan data ilmiah mengenai potensi cacing tanah dalam perawatan ulkus diabetik, khususnya terkait dengan penanganan komplikasi perifer neuropati.

Hasil penelitian ini dapat dijadikan alternatif dalam mengembangkan penatalaksanaan ulkus diabetik derajat II pada *setting* klinik/komunitas. Cacing tanah sebagai sumber daya lokal dapat dimanfaatkan secara optimal dalam menghambat komplikasi perifer neuropati. Peran praktik profesi keperawatan secara profesional dalam pemilihan jenis perawatan luka diabetik yang memperhatikan respon biopsikososial dan spiritual pasien juga dapat diimplementasikan secara optimal.

SIMPULAN

Perawatan ulkus diabetik derajat II tikus Wistar menggunakan ekstrak cacing tanah (*Pheretima aspergillum*) secara Topikal, Oral, dan Topikal-Oral terbukti secara efektif meningkatkan densitas serabut saraf apa-bila dibandingkan dengan perawatan menggunakan Normal Salin dan Hidrogel.

Perawatan ulkus diabetik derajat II tikus Wistar menggunakan ekstrak cacing tanah (*Pheretima aspergillum*) secara Topikal terbukti paling optimal dalam meningkatkan densitas serabut saraf dan berpotensi menghambat kelanjutan proses neuropati pada sistem saraf tepi.

SARAN

Penelitian lebih lanjut terkait formulasi dosis cacing tanah (*Pheretima aspergillum*) pada perawatan ulkus diabetik secara topikal untuk mengetahui *therapeutic window*.

Penelitian terkait dengan perawatan ekstrak cacing tanah (*Pheretima aspergillum*) pada jenis ulkus diabetik derajat III dan/atau dengan variasi jenis sediaan topikal lainnya, seperti sediaan gel atau bahkan sediaan nanopartikel untuk meningkatkan efisiensi.

Penelitian terkait lama perawatan ulkus diabetik pada tikus coba, misalnya setiap 3 atau 4 hari sekali untuk menilai tingkat efektivitas ekstrak cacing tanah (*Pheretima as-pergillum*) dalam perawatan ulkus diabetik.

Penelitian pengembangan berbasis *setting* klinik perlu dilaksanakan untuk menganalisis efisiensi dan efektivitas penggunaan ekstrak cacing tanah (*Pheretima aspergillum*) sebagai salah satu bentuk perawatan luka pada pasien dengan ulkus diabetik derajat II.

DAFTAR PUSTAKA

1. ADA (American Diabetes Association). Diagnosis and Classification of Diabetes Mellitus. *Diabetes Care*, 2004; 27: 5-10.
2. Wild S, Roglic G, Green A, Sicree R, King H. Global Prevalence of Diabetes: Estimates for the Year 2000 and Projections for 2030. *Diabetes Care*, 2004; 27: 1047-1053.
3. Bos M, and Agyemang C. Prevalence and Complications of Diabetes Mellitus in Northern Africa, A Systematic Review. *BMC Public Health*, 2013; 1471-2458/13/387.
4. Clayton W, and Elasy TA. A Review of the Pathophysiology, Classification, and Treatment of Foot Ulcers in Diabetic Patients. *Clinical Diabetes*, 2009; 27 (2): 52-58.
5. Tesfaye S, and Gill G. Chronic Diabetic Complications in Africa. *African Journal of Diabetes Medicine*, 2011; 19: 4-8.
6. NLLIC (National Limb Loss Information Center). 2008. *Diabetes and Lower Extremity Amputations*. Amputee Coalition of America.
7. Bradbury S, and Price P. The Impact of Diabetic Foot Ulcer Pain on Patient Quality of Life. *Wounds UK*, 2011; 7: 32-49.

8. Saskatchewan Ministry of Health. Clinical Practice Guidelines for the Prevention and Management of Diabetes Foot Complications. Saskatchewan Health Quality Council; 2008.
9. Chang, Yu Ming et al. RSC96 Schwann Cell Proliferation and Survival Induced by Dilong through PI3K/Akt Signaling Mediated by IGF-I. *Evidence-Based Complementary and Alternative Medicine*, 2011; articleID 216148.
10. Chang, Yu Ming et al. Schwann Cell Migration Induced by Earthworm Extract via Activation of PAs and MMP2/9 Mediated through ERK1/2 and p38. *Evidence-Based Complementary and Alternative Medicine*, 2011; article ID 395458.
11. Vincent AM, Russel JW, Low P, Feldman EL. Oxidative Stress in the Pathogenesis of Diabetic Neuropathy. *Endocrine Reviews*, 2004; 25 (4): 612-628.
12. Teppala S, and Shankar A. Association Between Serum IGF-1 and Diabetes Among U.S. Adults. *Diabetes Care*, 2010; 33 (10): 2257-2259.
13. Simpson, Hellen L et al. Insulin-Like Growth Factor I Has a Direct Effect on Glucose and Protein Metabolism, But No Effect on Lipid Metabolism in Type 1 Diabetes. *The Journal of Clinical Endocrinology & Metabolism*, 2004; 89 (1): 425-432.
14. Dealey, Carol. *The Care of Wounds: A Guide for Nurses*, 3rd Ed., Blackwell Publishing, Oxford, UK; 2005. p. 56-168.
15. National Academy of Science. *Guide for the Care and Use of Laboratory Animals*, 8th Ed., Natinal Research Council, Washing-ton DC; 2010. p. 68-80.
16. Zangiabadi, Nasser. Effects of Melatonin in Prevention of Neuropathy in STZ-Induced Diabetic Rats. *American Journal of Pharmacology and Toxicology*, 2011; 6 (2): 59-67.
17. Wu KK, and Huan Y. Streptozotocin-Induced Diabetic Models in Mice and Rats. *Current Protocols in Pharmacology*, 2008; 5.47.1-5.47.14.
18. Mendes JJ, Leandro CI, Bonaparte DP, Pinto AL. A Rat Model of Diabetic Wound Infection for the Evaluation of Topical Antimicrobial Therapies. *Comparative Medicine*, 2012; 62 (1): 37-48.
19. Ukong S, Ampawong S, Kengkoom K. Collagen Measurement and Staining Pattern of Wound Healing Comparison with Fixations and Stains. *Journal of Microscopy Society of Thailand*, 2008; 22: 37-41.
20. Rizzo, DC. *Delmar's Fundamentals of Anatomy & Physiology*, Thomson Learning, New York; 2001. p. 120-121.
21. Dahlan, MS. *Statistik untuk Kedokteran dan Kesehatan Deskriptif, Bivariat dan Multivariat Dilengkapi dengan Menggunakan SPSS*, Ed. 4, Salemba Medika, Jakarta. Indonesia; 2009, hal. 106-111.
22. Mucimapura S, Wattanathom J, Thongrong S, Chaisiwamongkol K, Sripanidkulchai B. Morus alba Enhanced Functional Recovery After Sciatic Nerve Crush Injury. *American Journal of Agricultural and Biological Sciences*, 2010; 5 (3): 294-300.
23. Junqueira LC, and Carneiro J. *Histologi Dasar: Teks & Atlas*, Ed.10, Jan Tambayong (penterjemah), EGC, Jakarta, Indonesia; 2007. hal. 153-368.
24. Grisolia DF et al. Ultrastructure of the Myelinated and Unmyelinated Nerve Fibers of the Tongue Mucosa of Albinus Rat (Wistar) with Aging. *Int. J. Morphol*, 2006; 24 (3): 407-412.
25. Diapath. *Special Stains Handbook*, Savoldini, Martinengo, Italy; 2013. p. 96-97.
26. Gagnon V, Larouche D, Bareil RP, Gingras M, Germain L, Berthod F. Hair Follicles Guide Nerve Migration In Vitro and In Vivo in Tissue-Engineered Skin. *Journal of Investigative Dermatology*, 2011; 131: 1375-1378.
27. Negi G, Kumar A, Joshi RP, Ruby PK, Sharma SS. Oxidative Stress and Diabetic Neuropathy: Current Status of Antioxidants. *The IIOAB Journal*, 2011; 2 (6): 71-78.
28. Fernandez R, Griffiths R, Ussia C. Water for Wound Cleansing (Review), *Cochrane Database of Systematic Reviews*, 2010; Issue 2.
29. NANDA (North American Nursing Diagnosis Association) International. *Diagnosis Keperawatan: Definisi dan Klasifikasi 2012-2014*, Made Sumarwati dan Nike Budhi Subekti (penterjemah), EGC, Jakarta, Indonesia. 2012.
30. Kesavan R, Babu M, Viswanathan V. Clinical Efficacy and Cost Effectiveness of Cerdak Dressing Over Saline Gauze Dressing Among Diabetic Foot Ulcers, West Mada Church Street, Royapuram, Chennai; 2008. p. 1-22.
31. Jones V, Grey JE, Harding KG. Wound Dressing. *BMJ*, 2006; 332: 777-780.

32. Rainey, Joy. *Wound Care: A Handbook for Community Nurses*, Whurr Publishers, Philadelphia, USA; 2002. p.1-10.
33. Dumville JC, O'Meara S, Deshpande S, Speak K. Hydrogel Dressings for Healing Diabetic Foot Ulcers (Review), *Cochrane Database of Systematic Reviews*, 2013; Issue 7.
34. Boateng JS, Matthews KH, Stevens HNE, Eccleston GM. Wound Healing Dressings and Drug Delivery Systems: A Review. *Journal of Pharmaceutical Sciences*, 2008; 97 (8): 2892-2923.
35. Penn JW, Grobbelaar AO, Rolfe KJ. The Role of the TGF- β Family in Wound Healing, Burns and Scarring: a Review. *Int J Burn Trauma*, 2012; 2 (1):18-28.
36. Parkinson, David B et al. Transforming Growth Factor β (TGF β) Mediates Schwann Cell Death In Vitro and In Vivo: Examination of c-Jun Activation, Interactions with Survival Signals, and the Relationship of TGF β -Mediated Death to Schwann Cell Differentiation. *The Journal of Neuroscience*, 2001; 21 (21): 8572-8585.
37. Antonio, Maurizio D et al. TGF β Type II Receptor Signaling Controls Schwann Cell Death and Proliferation in Developing Nerves. *The Journal of Neuroscience*, 2006; 26 (33): 8417-8427.
38. Svehngisen AF, and Dahlin LB. Repair of the Peripheral Nerve—Remyelination that Works. *Brain Sciences*, 2013; 3: 1182-1197.
39. Gallagher EJ, Fierz Y, Ferguson RD, Leroith D, Pract E. The Pathway from Diabetes and Obesity to Cancer, on the Route to Targeted Therapy. *Endocr Pract*, 2010;16 (5): 864-873.
40. Omar HM, Ibraheim ZZ, El-Shimy NA, Ali RS. Anti-inflammatory, Antipyretic and Antioxidant Activities of the Earthworms Extract. *Journal of Biology and Earth Sciences*, 2012; 2 (1): 10-17.
41. Balamurugan M, Parthasarathi K, Cooper EL, Ranganathan LS. Earthworm Paste (*Lampito mauritii*, Kinberg) Alters Inflammatory, Oxidative, Haematological and Serum Biochemical Indices of Inflamed Rat. *European Review for Medical and Pharmacological Sciences*, 2007; 11: 77-90.
42. Anitha J, and Jayraaj IA. Nutritional and Antioxidant Evaluation of Earthworm Powder (*Eudrillus euginae*). *International Research Journal of Pharmacy*, 2012; 3 (2): 177-180.
43. Chen, Chao Tsung et al. Earthworm Extracts Facilitate PC12 Cell Differentiation and Promote Axonal Sprouting in Peripheral Nerve Injury. *The American Journal of Chinese Medicine*, 2010; 38 (3): 547-560.
44. Oyibo SO, Jude EB, Tarawneh I, Nguyen HC, Harkless LB, Boulton AJM. A Comparison of Two Diabetic Foot Ulcer Classification Systems. *Diabetes Care*, 2001; 24: 84–88.